Vías de acceso del esófago cervical

J Trotoux

Resumen. – El acceso del esófago cervical puede ser aislado (herida, extracción de cuerpo extraño) pero se inscribe muy a menudo en un acceso faringoesofágico más o menos extendido hacia el esófago cervical (divertículo faringoesofágico) o constituye uno de los tiempos de una esofagoplastia. De todas formas, el acceso lateral es el único lógico, tanto en lo relativo a la comodidad quirúrgica como a la seguridad que brinda esta vía para asegurar la preservación de elementos nerviosos, y en particular, del nervio recurrente. Puede ser unilateral, y en general izquierdo o bilateral. El acceso anterior transístmico, a veces propuesto en el caso del tratamiento de las fístulas esofagotraqueales, es estrecho y puede ser peligroso. El acceso posterior retrovascular está totalmente abandonado (riesgo importante para la rama trapezoide del nervio espinal y, sobre todo, para el simpático cervical). Este acceso no se describirá aquí.

© 2000, Editions Scientifiques et Médicales Elsevier SAS, París. Todos los derechos reservados.

Reseña anatómica *(fig. 1A, B)*

— El esófago cervical sigue a la faringe a nivel de la sexta vértebra cervical hasta el orificio superior del tórax.

— La *unión faringoesofágica* está marcada por la oposición entre las fibras musculares faríngeas gruesas (en particular a nivel del músculo cricofaríngeo o haz inferior del músculo constrictor inferior) transversales y las fibras musculares esofágicas, circulares y longitudinales muy finas, y sobre todo, por la existencia de un punto de fragilidad, particularmente el triángulo superior de Killian, punto de origen de los divertículos faringoesofágicos, y zona peligrosa durante las endoscopias.

Indicaciones

— *Divertículos faringoesofágicos:* se realiza, en principio, un acceso lateral izquierdo. Un acceso bilateral puede ser considerado en el caso de divertículos muy grandes, antiguos y adheridos (excepcionales).

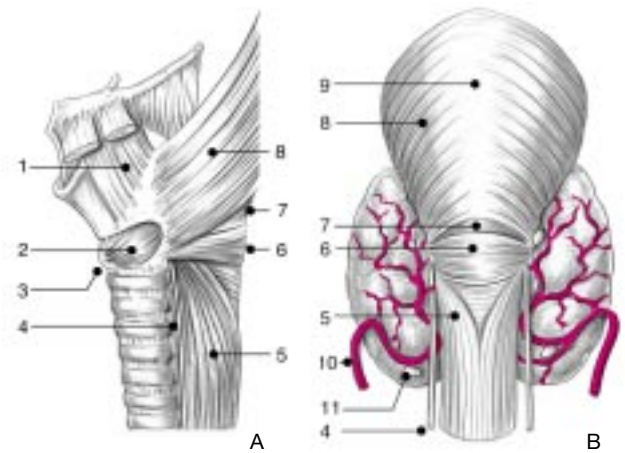

1 *Unión faringoesofágica.*
A. Vista lateral izquierda.
B. Vista posterior
1. Músculo tirohioideo 2. músculo cricotiroideo 3. cartílago cricoides 4. recurrente izquierdo 5. esófago 6. haz cricofaríngeo del constrictor inferior 7. punto débil de la unión (triángulo de Killian) 8. constrictor inferior 9. rafe medio 10. arteria tiroidea inferior 11. paratiroides inferior.

Jacques Trotoux : *Professeur, service d'ORL et chirurgie maxillofaciale, hôpital Boucicaut, 78, rue de la Convention, 75015 Paris.*

— *Lesión del esófago cervical* y, en particular lesión yatrogénica, durante la endoscopia o en caso de intubación difícil. La perforación debe ser, a priori, sospechada en la izquierda cuando la maniobra instrumental ha sido efectuada por un diestro. Se sitúa, generalmente, justo por debajo de la boca esofágica.

— *Cuerpos extraños perforantes o «enganchados»* a nivel del esófago cervical (gancho de aparato dental que no puede extraerse por las vías naturales, por ejemplo).

— *Fístulas esofagotraqueales altas,* accidentales, necróticas sobre traqueotomía o fístula quirúrgica incontinente sobre prótesis vocal.

— *Esofagoplastia,* exclusión bipolar del esófago.

— *Reconstrucción faringoesofágica* después de la exéresis circular de la faringolaringe o exéresis de la pared posterior de la faringe (estenosis cáustica, y sobre todo cánceres). En estos casos, un acceso bilateral es a menudo indispensable. Se justifica en caso de vaciamiento ganglionar asociado.

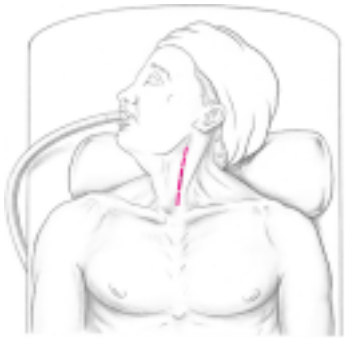

2 *Posición del enfermo.*

Técnica

ACCESO LATERAL

Posición del enfermo *(fig. 2)*

— El enfermo se sitúa en decúbito dorsal, un almohadón duro (sábana enrollada) deslizado bajo los hombros para obtener una extensión máxima.

— Es importante asegurarse de que la cabeza se apoya «naturalmente» sobre la mesa de operaciones.

— El acceso es a menudo realizado por la izquierda, con rotación de la cabeza hacia la derecha: esta rotación debe ser moderada para evitar cualquier «distensión» en la persona de edad (riesgo vascular).

Incisión *(fig. 2)*

Incisión de 10 cm aproximadamente, un poco hacia atrás del borde anterior del esternocleidomastoideo y paralelo a éste. La incisión debe ser baja y su extremo inferior se sitúa a 1 cm de la articulación esternoclavicular. Afecta a la piel, el tejido celular subcutáneo y el platisma.

Acceso esofágico propiamente dicho

— Exposición del borde anterior del esternocleidomastoideo sobre toda la longitud de la incisión, y sección de la aponeurosis cervical superficial *(fig. 3A).*

— Liberación de la cara interna del músculo más allá de los grandes vasos: hemostasia *(fig. 3B).*

— Localización del músculo omohioideo y sección del tendón intermedio de este músculo. Exposición del borde externo de los músculos infrahioideos y del lóbulo lateral del tiroides.

— Localización del paquete vásculo-nervioso, y sobre todo, de la vena yugular interna, que sin embargo no es necesario exponer en toda su extensión. Sección, entre dos ligaduras, de las venas aferentes anteriores, y, en particular, de la vena tiroidea media. Puede ser necesario ligar el tronco venoso tiro-linguo-faringo-facial de Farabeuf, que sin embargo queda a menudo encima de la zona abordada.

— La localización y exposición del recurrente es indispensable cada vez que se trate de abordar la cara anterior del esófago, en particular en el caso de las fístulas esofagotraqueales y también siempre que sea posible, en caso de perforación del esófago: es necesario entonces buscar el nervio a distancia de ésta y seguirlo. La técnica de localización no difiere de la utilizada en el caso de la cirugía tiroidea, y depende de los hábitos del cirujano (portaalgodón, pinza roma y recta manejada paralelamente a la dirección supuesta del nervio, hasta su descubrimiento, identificación de la arteria tiroidea inferior, y búsqueda del nervio a nivel de su cruze con la arteria y sus ramas, etc.). Conviene ser completamente atraumático y evitar un contacto instrumental con el nervio. Según los casos, se realizará una simple identificación situando su posición o al contrario, y muy a menudo, se disecará en casi toda su longitud hasta su penetración laríngea. En algunos casos, en particular en la cirugía del divertículo faringoesofágico y más generalmente cuando se trata de abordar la cara posterior del esófago, esta precaución no es indispensable. Basta con dirigirse directamente sobre el plano prevertebral, hacia afuera del borde lateral del esófago, y dejarse guiar por éste para identificar el esófago y liberar entonces fácilmente su pared posterior. El nervio, por lo menos en su parte alta, es entonces automáticamente desplazado hacia adentro, simultáneamente al conjunto laringotraqueal, tiroideo y esofágico.

— Exposición del esófago cervical. Se haya localizado o no el nervio, es en realidad el plano vertebral la mejor guía para reconocer y exponer el esófago cervical después de bascularlo hacia adentro del eje visceral y del lóbulo tiroideo, separando por detrás el paquete vasculonervioso, con un separador de Farabeuf o con un separador autoestático.

— *Se trata de un acceso prevascular (fig. 4A, B).*

La identificación del esófago es, por regla, fácil (salvo en caso de atrición por lesión) y el esófago es fácilmente reconocido e identificado por la dirección de sus fibras y su posición baja con respecto a la faringolaringe.

No obstante, algunos autores consideran que esto puede facilitarse por la introducción de una sonda o de una bujía, colocada al principio de la operación. Esta maniobra no está exenta de peligro. Está, en principio, excluida en caso de lesión o de cuerpo extraño voluminoso. Puede ser útil durante la búsqueda de divertículos faringoesofágicos, y puede efectuarse, si es necesario, bajo endoscopia. Es preferible introducir la sonda en este momento de la operación bajo control directo de la pared esofágica y diverticular.

— Aislamiento del esófago cervical. El despegamiento con respecto al plano vertebral no plantea problemas, y se efectúa con el dedo o la torunda de gasa montada sobre una pinza.

El despegamiento con respecto a la tráquea es mucho más difícil, sobre todo en caso de fístula más o menos organizada, inflamatoria y necrótica. Se deberá ser especialmente prudente, y siempre efectuarlo inicialmente por encima y por debajo de la zona de adherencia.

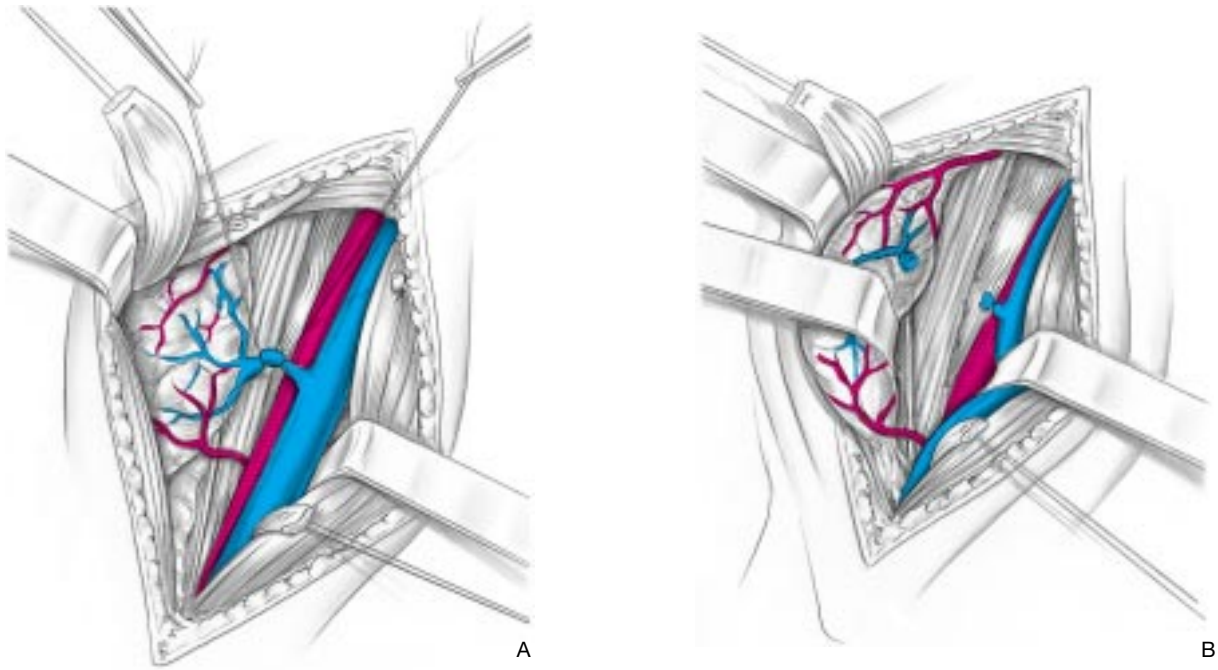

3 *Acceso esofágico propiamente dicho.*

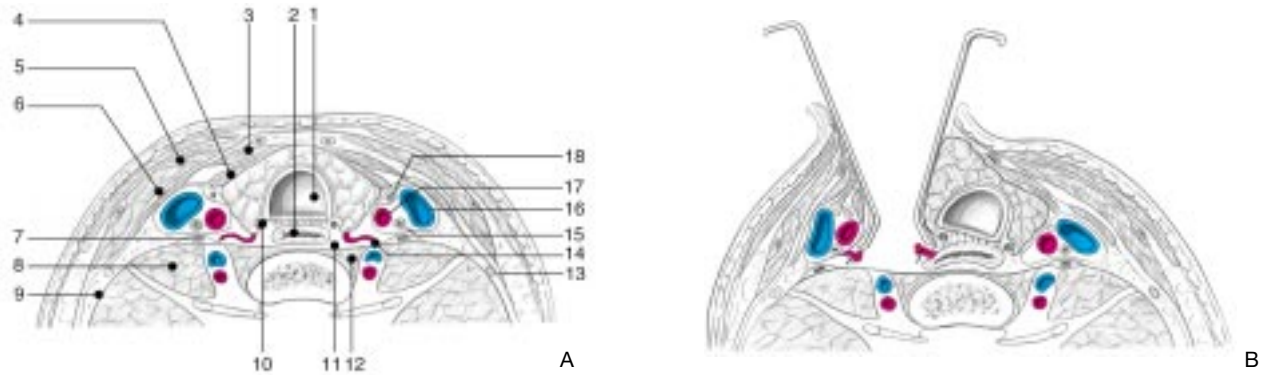

4 *Corte horizontal del cuello en C7, vista superior.*
1. Tráquea; 2. esófago; 3. músculo esternocleidohioideo; 4. músculo esternotiroideo; 5. músculo esternocleidomastoideo; 6. músculo omohioideo; 7. cadena simpática cervical; 8. músculo escaleno anterior; 9. aponeurosis prevertebral; 10. nervio recurrente; 11. espacio retroesofágico; 12. músculo prevertebral; 13. nervio frénico; 14. arteria tiroidea inferior; 15. nervio neumogástrico; 16. vena yugular interna; 17 carótida primitiva; 18. rama descendente del XII.

ACCESO BILATERAL

El acceso bilateral puede ser realizado desde el principio o inscribirse en el marco de una cirugía circular con vaciamientos ganglionares cervicales asociados:

— los divertículos faringoesofágicos muy voluminosos, por definición antiguos y a menudo asociados a una importante diverticulitis. Un acceso unilateral puede resultar (excepcionalmente) insuficiente para permitir la disección del lado no expuesto, y el acceso bilateral da entonces una gran comodidad.

— y sobre todo, la cirugía reconstructiva después de la exéresis laringo-faringo-esofágica circular por cáncer y reconstrucción por trasplante libre de tercer yeyuno o tubo cutáneo (colgajo chino) y la faringectomía posterior reconstruida tras estenosis o después de la exéresis de cánceres estrictamente localizados en la pared posterior. Un acceso bilateral facilita mucho la colocación del colgajo, las suturas laterales, y la adaptación entre la mucosa esofágica y el borde inferior del colgajo.

ACCESO ANTERIOR TRANSÍSTMICO

Ese acceso «directo» es poco utilizado, pero ha sido preconizado en el tratamiento de algunas fístulas faringo-esofágicas.

— Incisión horizontal curvilínea.

— Exposición de los músculos infrahioideos. Abertura de la línea blanca.

— Sección y ligadura del istmo tiroideo.

— Los lóbulos tiroideos son, en tal caso, abiertos hacia afuera y despegados de la tráquea, de dentro hacia afuera, lo que precisa la sección del ligamento de Gruber con un verdadero riesgo para el nervio recurrente.

No obstante, el riesgo recurrencial puede ser, en parte, evitado con dos condiciones:

— conservar un contacto íntimo con la pared traqueal;

— no proseguir la disección hacia arriba, donde el nervio se acerca peligrosamente antes de su penetración en la laringe.

En realidad, esta vía de acceso es exactamente la que se utiliza para las resecciones-anastomosis de tráquea sobre estenosis; la experiencia adquirida en este terreno constituye un excelente entrenamiento.

Más que el peligro recurrencial, se trata sobre todo de las pocas indicaciones, puesto que, incluso en las fístulas esofago-traqueales, un acceso lateral parece por lo menos igualmente adecuado, si una interposición plástica debe ser considerada posteriormente.

Conclusión

El acceso del esófago cervical se limita prácticamente al acceso lateral uni o eventualmente bilateral, que no plantea problemas técnicos importantes. Este acceso debe ser siempre prevascular, y está muy facilitado por el acceso inmediato y el seguimiento del plano prevertebral. El postoperatorio depende de la técnica esofágica propiamente dicha, y se caracteriza por el riesgo de infección mediastínica, que justifica durante la operación, todas las precauciones de asepsia y la protección de la vía cervicotorácica, desde la abertura del esófago, así como la administración de una antibioticoterapia profiláctica por principio.

Cualquier referencia a este artículo debe incluir la mención del artículo original: Trotoux J. Voies d'abord de l'œsophage cervical. Encycl Méd Chir (Editions Scientifiques et Médicales Elsevier SAS, Paris, tous droits réservés), Techniques chirurgicales - Tête et cou, 46-530, 1996, 4 p.

Bibliografía

[1] Maillard JN, Hay JM. Voies d'abord de l'œsophage. Encycl Med Chir (Elsevier, Paris), Techniques chirurgicales-Appareil digestif, 40 175, 3.24.05

[2] Mourot J, Bastian D. Anatomie chirurgicale de l'œsophage. Encycl Med Chir (Elsevier, Paris), Techniques chirurgicales-Appareil digestif, 40 170, 4.8.12

[3] Trotoux J. Chirurgie des diverticules pharyngo-œsophagiens. Encycl Med Chir (Elsevier, Paris), Techniques chirurgicales-Tête et cou, 46 290, 1993 7 p

[4] Zerbib R, Sarfati E, Celerier M, Tran Ba Huy P. Bilan de 16 sténoses caustiques graves pharyngo-œsophagiennes. Intérêt de l'abord antérieur cervical dans la transposition iléo-colique. *Ann Otolaryngol Chir Cervicofac* 1986 103 : 581-58